

---

## Reacción de los tejidos a la implantación subcutánea y submuscular de implantes mamarios de silicona con superficie lisa y con superficie texturada. Estudio comparativo experimental en conejos

### *The reaction of tissue to subcutaneous and submuscular implantation of silicone mammary implants with smooth surface and textured surface. Comparative experimental study with rabbits*

F.J. Escudero<sup>1</sup>, R. Guarch<sup>2</sup>, C. Moreno<sup>3</sup>, G. Zornoza<sup>4</sup>

---

#### INTRODUCCIÓN

Las prótesis de silicona, empleadas para reconstrucción mamaria, pueden ser implantadas en una localización subcutánea, submuscular o parcialmente en ambas, dependiendo de las características del defecto<sup>1</sup>. La colocación experimental de implantes mamarios subcutáneos en roedores, entre el panículo carnoso y la fascia muscular subyacente, proporciona una cobertura de poco espesor, que simula la implantación subcutánea en reconstrucción mamaria. La colocación debajo de los músculos trapecio y dorsal ancho simula la reconstrucción mediante prótesis submusculares. Alrededor de las prótesis mamarias se desarrolla una cápsula fibrosa. Su contractura, por retracción del tejido fibroso, es la complicación más frecuente e importante de dichos implantes, manifestándose por endurecimiento y, en los casos avanzados, por deformidad esférica de la mama<sup>2</sup>. Se considera que la contractura se relaciona estrechamente con la

estructura histológica de la cápsula, y que ésta es influida por las características de la superficie de la prótesis y por la localización anatómica de la implantación. Las prótesis lisas se asocian a una incidencia elevada de contractura capsular, la cual es significativamente mayor con la implantación subcutánea que con la submuscular. Se ha especulado que la disposición paralela y circular de las fibras de colágeno, alrededor de estas prótesis, contribuye al desarrollo de fuerzas constrictivas concéntricas inductoras de contractura, y que ésta podría prevenirse si se pudiera interrumpir la continuidad de la cápsula periprotésica<sup>3</sup>.

La prótesis Biocell, introducida en 1988, tiene una superficie texturada de silicona microporosa, con proyecciones y cavidades irregulares. Las proyecciones tienen una altura de 500 a 800 µm, el diámetro de las cavidades oscila entre 300 y 800 µm, y su profundidad entre 200 y 350 µm. Se diseñó para inducir el crecimiento

---

*ANALES Sis San Navarra 1999, 22 (Supl. 3): 41-48.*

1. Cirujano Plástico. Unidad de Investigación Biomédica. Servicio Navarro de Salud.
2. Servicio de Anatomía Patológica. Hospital Virgen del Camino.
3. Instituto de Salud Pública.
4. Departamento de Cirugía. Clínica Universitaria de Navarra

#### **Correspondencia:**

Francisco José Escudero Naís  
Apartado de Correos nº 4029  
31080 Pamplona  
Tfno. 948 176841

tisular dentro de sus cavidades, con el fin de desorganizar la disposición de las fibras de colágeno con respecto a la superficie texturada, y así prevenir la fibrosis circunferencial asociada a la contractura capsular promovida por las prótesis lisas<sup>3,4</sup>. Se ha realizado un estudio comparativo en conejas sobre implantes mamaros de silicona, de superficie lisa y de superficie texturada Biocell, colocados en posición subcutánea, debajo del pánículo carnoso, y submuscular, debajo de los músculos trapecio y dorsal ancho. El objetivo fue comprobar si en respuesta al implante texturado se produce una reacción capsular significativamente diferente a la desarrollada ante el liso, y así obtener conclusiones sobre su potencial eficacia para prevenir la contractura capsular periprotésica. Se analizó dicha reacción con respecto a tres variables: morfología de la superficie del implante, posición anatómica en la que es implantado y duración de la implantación<sup>5</sup>.

## MATERIAL Y MÉTODOS

El estudio fue realizado en 30 conejas blancas de Nueva Zelanda adultas, con un peso medio de 3.979 g, oscilando entre 3.590 y 4.290 g. Los implantes consistieron en láminas cuadradas de elastómero de silicona de 2,5 x 2,5 cm de tamaño, con superficie lisa o con superficie texturada Biocell. Tras la anestesia, en cada animal se insertaron cuatro implantes en el dorso, distribuidos en dos posiciones anatómicas: liso subcutáneo, liso submuscular, texturado Biocell subcutáneo y texturado Biocell submuscular. En total se utilizaron 120 implantes, distribuidos en tres grupos, según la duración de la implantación: 5, 16 ó 30 semanas. Cada grupo estaba compuesto por 10 conejas y 40 implantes: 10 lisos subcutáneos, 10 lisos submusculares, 10 texturados Biocell subcutáneos y 10 texturados Biocell submusculares. Tras el sacrificio, se procedió a la extracción cuidadosa de las muestras, constituidas por los implantes rodeados por los tejidos circundantes. Se analizaron las características macroscópicas de la cápsula. Entre éstas se consideró su adherencia a la superficie del implante. El análisis microscópico se realizó mediante microscopio

óptico, estudiando la reacción capsular correspondiente a la superficie de los implantes subcutáneos en contacto con el pánículo carnoso, y a la de los submusculares en contacto con los músculos trapecio y dorsal ancho.

Se evaluaron principalmente los datos microscópicos siguientes: características de la reacción inflamatoria; disposición de las fibras de colágeno con respecto a la superficie del implante, comprobando si la cápsula era continua o presentaba interrupciones; presencia de células con capacidad contráctil, sugerentes de miofibroblastos, considerados en la etiología de la contractura capsular<sup>2,6</sup> (detección realizada mediante inmunotinción para actina con el método inmunohistoquímico de estreptavidina-biotina-peroxidasa); espesor capsular medio, medido mediante un analizador de imagen semiautomático, dotado con un programa informático VIDS-III. Se determinó la distancia entre dos puntos, comprendida entre el límite capsular interno, en contacto con la superficie del implante, y el externo, correspondiente al tejido adyacente a la cápsula. El espesor fue medido en 10 zonas separadas de cada cápsula, como mínimo, obteniéndose un valor medio en micras. Como se describirá en el apartado de resultados, la cápsula de los implantes texturados Biocell presentaba habitualmente un espesor muy irregular, por la presencia de protrusiones de grosor variable en la superficie capsular interna. En la cápsula de estos implantes se escogieron las zonas con mayor espesor para calcular el valor medio en micras. Con los valores medios capsulares se obtuvo un espesor medio para cada grupo de implante y posición anatómica, dentro de cada periodo de implantación (5, 16 y 30 semanas).

Se utilizaron pruebas estadísticas no paramétricas. La adherencia capsular, y la presencia de células contráctiles, fueron analizadas estadísticamente mediante la prueba de McNemar, la cual es usada cuando la variable estudiada puede tomar dos valores (sí/no). Se usó la prueba de Wilcoxon, llamada también prueba del rango con signo, para el análisis del espesor capsular medio, en el que la variable era cuantitativa. Se consideraron significativos los

valores de probabilidad (nivel de significación) menores de 0,05.

## RESULTADOS

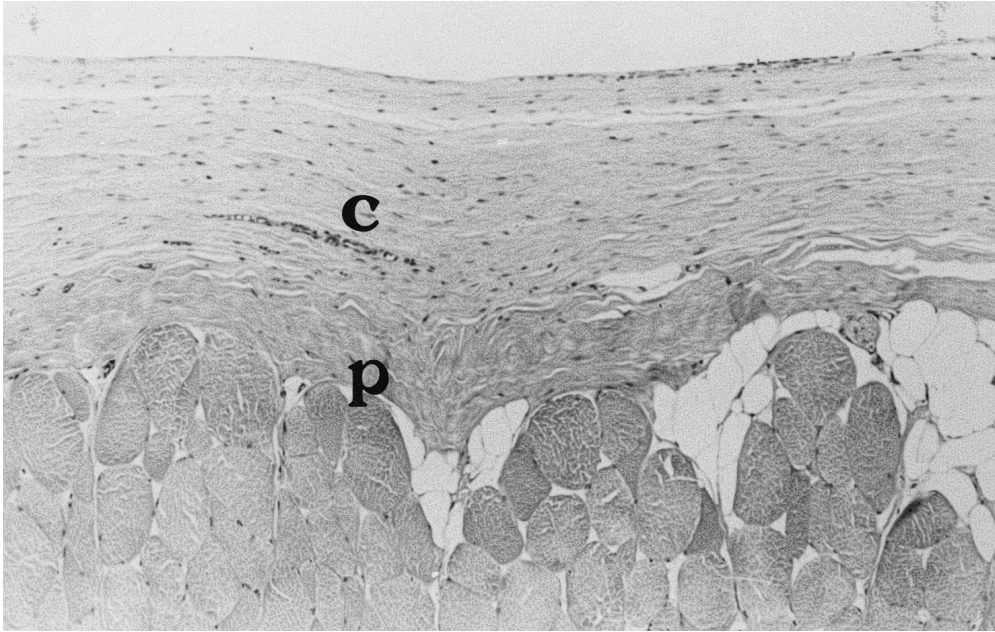
Se estudiaron 115 implantes y se rechazaron 5 por presentar diversas complicaciones (expulsión, exposición con infección o desplazamiento de la cápsula). Todos los implantes lisos, subcutáneos y submusculares, presentaban una cápsula lisa, muy delgada, blanquecina, semitransparente, brillante y provista de algunos vasos, unida laxamente a los tejidos adyacentes. Al abrirla tenía el aspecto de un bolsillo, en el que se alojaba el implante sin ninguna adherencia entre ambos. Este aspecto macroscópico fue apreciado a las 5, 16 y 30 semanas de la implantación, sin diferencias destacables entre dichos grupos.

Los implantes texturados Biocell subcutáneos de los tres periodos de tiempo presentaban una cápsula de superficie externa lisa o ligeramente irregular, aparentemente más gruesa que la de los lisos, blanquecina sonrosada, brillante, provista de numerosos vasos y unida laxamente a los tejidos adyacentes. En 5 casos, 2 del grupo de 5 semanas y 3 del de 30 semanas, no estaba adherida a ninguna de las caras del implante, y tenía una superficie interna de aspecto liso, mientras que en el resto estaba adherida completa y firmemente por ambas caras. Los implantes texturados Biocell submusculares de los tres periodos de tiempo presentaban una cápsula con las características descritas en los subcutáneos, y adherida completamente al implante por ambas caras. Se observó una diferencia muy significativa ( $p = 0,0000$ ) entre los implantes lisos y texturados: ninguno de los lisos estaba adherido (0%), mientras que la adherencia fue completa en 82,14% de los implantes texturados subcutáneos y en 100% de los texturados submusculares. No se apreciaron diferencias significativas entre el número de implantes texturados subcutáneos y submusculares adheridos, ni considerados en su totalidad ni en cada uno de los periodos de tiempo.

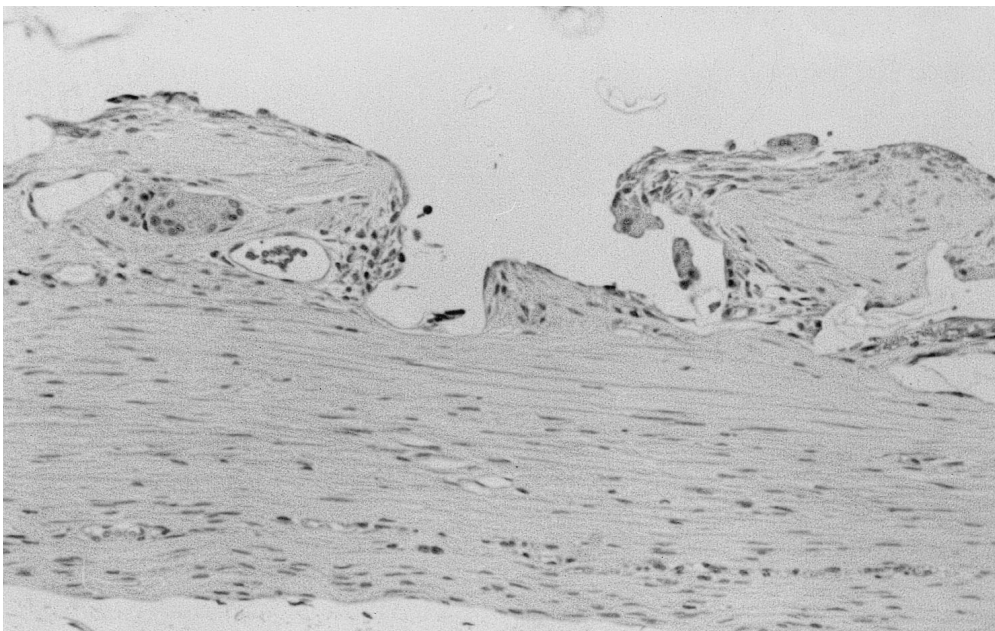
Microscópicamente, la reacción inflamatoria con los implantes lisos, en

ambas posiciones anatómicas y en los tres periodos de tiempo, fue nula o muy leve. Sin embargo, con los texturados Biocell subcutáneos y submusculares destacó, a las 5 semanas, una reacción inflamatoria con vascularización abundante, y numerosos macrófagos y células gigantes multinucleadas de cuerpo extraño, junto con algunos leucocitos eosinófilos, linfocitos y células plasmáticas. Esta reacción, así como la vascularización, disminuyeron en los grupos de 16 y 30 semanas de implantación, siendo sustituidas en parte por el depósito de fibras de colágeno. En la cápsula de los implantes texturados se solían detectar algunos fragmentos irregulares e incoloros de silicona, rodeados de células gigantes. Sin embargo, estas partículas no se apreciaron con los implantes lisos.

La cápsula de los implantes lisos, subcutáneos y submusculares, de 5 semanas de evolución, presentaba un tejido conectivo con fibras de colágeno dispuestas de forma organizada y laxa, alineadas paralelamente con respecto a la superficie del implante, sin interrupciones de la continuidad capsular. Esta disposición fibrilar se observó también con los implantes lisos subcutáneos y submusculares de 16 ó 30 semanas, aunque apreciándose un aumento de la densidad fibrilar al avanzar el tiempo de implantación (Fig. 1). La cápsula de los implantes texturados adheridos, subcutáneos y submusculares, de 5 semanas de evolución, presentaba una superficie interna irregular, con múltiples protrusiones vellosas o con forma de giba, que consideramos secundarias al crecimiento tisular dentro de las cavidades de la superficie de silicona. La forma y tamaño de las protrusiones era muy irregular, presentando una reacción inflamatoria de cuerpo extraño, con gran vascularización. Las protrusiones se intercalaban irregularmente con zonas capsulares lisas, o con irregularidades mínimas o moderadas, en la superficie interna, que parecían corresponder a los espacios comprendidos entre las cavidades de silicona. En dichas zonas, así como en la base de las protrusiones capsulares, las fibras de colágeno se agrupaban de forma organizada y paralela con respecto a la superficie global del implante.



**Figura 1.** Cápsula de un implante liso subcutáneo a las 30 semanas, en la que se aprecia una disposición organizada y paralela de las fibras de colágeno (c: cápsula; p: panículo carnoso).



**Figura 2.** Cápsula de un implante texturado submuscular a las 30 semanas, en la que se aprecian protrusiones fibrosas por crecimiento tisular dentro de la superficie de silicona.

te, sin interrupciones de la continuidad capsular, como en la cápsula de los implantes lisos. Esta estructura fibrilar fue observada también con los implantes texturados subcutáneos y submusculares de 16 ó 30 semanas, aunque en estos periodos se observó una densidad mayor de fibras de colágeno (Fig. 2). La superficie capsular interna de los 5 implantes subcutáneos no adheridos era prácticamente lisa, con alguna pequeña protrusión, sugiriendo falta de crecimiento dentro de la superficie microporosa de silicona.

La presencia de células contráctiles, considerando la totalidad de los implantes analizados, fue más frecuente en las cápsulas de los implantes lisos que en las de los texturados Biocell, aunque la diferencia no fue significativa. Teniendo en cuenta cada periodo de tiempo, su presencia a las 5 y 16 semanas de la implantación fue significativamente más frecuente en las cápsulas de los implantes lisos. Por el contrario, a las 30 semanas fue significativamente más frecuente en las cápsulas de los implantes texturados. Según refleja la tabla 1, la presencia de estas células en las cápsulas

**Tabla 1.** Presencia de células con capacidad contráctil.

Tipo de implante y posición				
Semanas	LSC	LSM	TSC	TSM
5	100%	100%	22,22%	20%
16	100%	100%	44,44%	44,44%
30	20%	10%	100%	100%
Total	71,42%	70,00%	57,14%	55,17%

\*Valores mínimo y máximo entre paréntesis. LSC Liso Subcutáneo; LSM Liso Submuscular; TSC Texturado Subcutáneo; TSM Texturado Submuscular.

**Tabla 2.** Espesor capsular medio (micras).

Tipo de implante y posición				
Semanas	LSC	LSM	TSC	TSM
5	109,32	101,73	273,54	252,95
	*(87,26-155-85)	(67,52-154,81)	(207,07-383,18)	(228,41-272,12)
16	97,01	82,28	261,90	229,55
	(65,55-146,12)	(65,41-122,10)	(209,26-345,48)	(185,01-287,88)
30	98,82	69,07	240,61	261,05
	(53,27-167,40)	(49,00-88,62)	(152,73-280,84)	(179,54-413,40)
Total	101,61	84,36	257,88	248,48

\*Valores mínimo y máximo entre paréntesis. LSC Liso Subcutáneo; LSM Liso Submuscular; TSC Texturado Subcutáneo; TSM Texturado Submuscular.

sulas de los implantes lisos disminuyeron entre las 16 y 30 semanas de implantación, mientras que con los texturados se apreció una tendencia a aumentar con el tiempo de evolución. Entre los implantes texturados subcutáneos y submusculares, en cada uno de los periodos de tiempo, no se observaron diferencias significativas.

Los espesores capsulares medios para cada combinación de tipo de implante y

posición anatómica son mostrados en la tabla 2. Los implantes lisos subcutáneos, considerando su totalidad, presentaron un espesor capsular medio significativamente mayor que el de los lisos submusculares. Considerando el periodo de tiempo, la diferencia sólo fue significativa a las 16 y 30 semanas. Los implantes lisos subcutáneos, en total, presentaron un espesor capsular medio significativamente menor que

el de los texturados subcutáneos; esta diferencia fue también significativa a las 5, 16 y 30 semanas. Igualmente, los lisos submusculares, en total, presentaron un espesor capsular medio significativamente menor que el de los texturados submusculares; esta diferencia fue también significativa a las 5, 16 y 30 semanas. El espesor capsular medio fue similar con los implantes texturados subcutáneos y submusculares a las 5, 16 y 30 semanas de la implantación, sin que se apreciaran diferencias significativas.

## DISCUSIÓN

Los implantes lisos no se adhieren a la envoltura capsular, siendo extraíbles fácilmente<sup>5,8</sup>. La adherencia de la superficie Biocell se ha atribuido a crecimiento tisular dentro de su estructura microporosa<sup>3,4,6-8</sup>. En los 5 implantes subcutáneos no adheridos no se encontró una causa macroscópica que justificara la falta de adherencia. Sin embargo, el estudio microscópico evidenció que la superficie capsular interna era mayoritariamente lisa, sugiriendo falta de crecimiento tisular. La manipulación por el animal podría haber impedido la interacción de la superficie texturada con los tejidos circundantes, al estar los implantes subcutáneos menos protegidos que los submusculares. Se considera que la adherencia de la superficie Biocell tiene gran relevancia clínica<sup>3</sup>. Para la reconstrucción mamaria se están empleando prótesis expansoras anatómicas, con superficie texturada Biocell, temporales o definitivas, fabricadas con una forma similar a la de la mama<sup>1,5</sup>. La adherencia impide el desplazamiento del expansor. Dicho efecto, unido a la prevención de la contractura capsular atribuida a dicha superficie, permite lograr una reconstrucción mamaria de aspecto natural, con mayor expansión del polo inferior, ptosis adecuada y buena definición del surco submamario<sup>1,3</sup>. Por el contrario, los expansores lisos no se adhieren, complicándose a menudo con desplazamientos y contractura, e impidiendo una reconstrucción satisfactoria<sup>1</sup>.

En implantaciones subcutáneas en roedores se ha comprobado, al mes de la operación, que la cápsula de implantes de silicona lisos se compone principalmente de

fibras de colágeno<sup>3,5,6</sup>. Apenas detectamos reacción inflamatoria, al igual que otros autores<sup>9</sup>. No observamos diferencias estructurales destacables entre las cápsulas de implantes lisos subcutáneos y submusculares, ni entre los tres periodos de implantación, coincidiendo con los hallazgos de otros investigadores a los 3<sup>6,7</sup> y a los 8 o más meses<sup>4,6,8</sup>. Los implantes Biocell, tanto subcutáneos como submusculares, promovieron una reacción inflamatoria crónica, con macrófagos y células gigantes multinucleadas, a menudo rodeando algunas partículas de silicona. Según Maxwell y Hammond<sup>3</sup>, los contornos afilados o puntiagudos de las irregularidades de las siliconas texturadas pueden simular la curvatura de partículas, dando lugar a una respuesta fagocítica por el huésped. Los macrófagos se fusionarían formando células gigantes multinucleadas, dando lugar a una reacción similar a la observada con las prótesis de silicona cubiertas de poliuretano, asociadas a una reducción significativa de la incidencia de contractura capsular<sup>1,3,4,9,10</sup>. Según Maxwell y Hammond<sup>3</sup>, este tipo de reacción inflamatoria favorece la formación de una cápsula no contráctil.

Se considera que la disposición de las fibras de colágeno, con respecto a la superficie de la prótesis mamaria, tiene una importancia clínica muy relevante, al ser relacionada con el desarrollo de contractura capsular<sup>3,5</sup>. Se ha especulado que la formación de una cápsula continua, con fibras de colágeno dispuestas paralela y circularmente alrededor de las prótesis mamarias lisas, promueve el desarrollo de fuerzas contráctiles concéntricas, que traccionando al unísono producen la contractura<sup>1,2,3,9</sup>. Con las prótesis de silicona Biocell se pretende desorganizar la reacción fibrosa, mediante el crecimiento tisular dentro de su estructura microporosa, dando lugar a fuerzas contráctiles multidireccionales, con tendencia a neutralizarse entre ellas cuando su efecto se suma sobre la superficie texturada<sup>3,4</sup>. En nuestro estudio se comprobó que, a diferencia de la cápsula de los implantes lisos, la de los texturados presentaba protrusiones fibrosas en su superficie interna. Sin embargo, en la base de éstas, así como en el resto de la cápsula, las fibras de colágeno se dispo-

nían de forma continua y paralela con respecto a la superficie global del implante, como en la de los lisos, aunque con un espesor mayor. Creemos que las capas fibrosas continuas y paralelas podrían contraerse, al igual que con las prótesis lisas. Esta estructura capsular podría explicar la falta de efectividad de las prótesis Biocell demostrada en algunos estudios experimentales<sup>7,10</sup> y clínicos<sup>11</sup>. Sin embargo, los buenos resultados logrados por otros autores<sup>12</sup> sugiere que, aunque la disposición paralela de las fibras en la capa basal pudiera favorecer el desarrollo de contractura, la adherencia a través de las proyecciones, ancladas a las cavidades de la superficie texturada, podría contrarrestar las fuerzas contráctiles.

Según Smahel y cols<sup>6</sup>, la inmunotinción para actina en la cápsula de implantes de silicona indica la presencia de miofibroblastos. Basándonos en la experiencia de estos autores, consideramos que es probable que las células con capacidad contráctil detectadas en nuestro estudio fueran miofibroblastos. Estos parecen jugar un papel en la etiología de la contractura capsular, según estudios clínicos<sup>2</sup> y experimentales<sup>6</sup>. En nuestro estudio, y en el de Smahel y cols<sup>6</sup>, estas células se identificaron en la reacción capsular a implantes de silicona lisos y texturados Biocell, planteando que esta superficie texturada no previene su aparición. Opinamos que es posible que las irregularidades de la silicona, además de promover una reacción inflamatoria crónica y un mayor espesor capsular, estimulen el desarrollo de miofibroblastos con el tiempo de implantación a través de algún mecanismo.

En nuestro estudio observamos que el espesor capsular, con los implantes Biocell, era significativamente mayor que con los lisos, coincidiendo con otros autores<sup>7,10</sup>. Según Bern y cols<sup>7</sup>, la reacción inflamatoria intensa, observada con los implantes texturados, estimula una producción mayor de colágeno. Bucky y cols<sup>10</sup> opinan que la textura Biocell conlleva una superficie mayor, un depósito mayor de fibras de colágeno y, de este modo, una cápsula más gruesa. Se ha especulado que las cápsulas contraídas son más gruesas que las blandas<sup>2</sup>. Si el riesgo de contractura se incre-

menta al aumentar el espesor capsular, habría que esperar que los implantes Biocell promoviesen clínicamente dicha complicación, aunque la experiencia de algunos autores<sup>1,12</sup> indica que pueden prevenirla.

Al estudiar en el conejo los implantes lisos y texturados no se apreciaron diferencias destacables entre la reacción capsular subcutánea, debajo del pániculo carnoso, y la submuscular, debajo de los músculos trapecio y dorsal ancho, con respecto a los datos macroscópicos y microscópicos analizados. Dicho resultado probablemente sea debido a la naturaleza muscular del pániculo carnoso. El efecto de las superficies de silicona analizadas podría ser diferente en la implantación subcutánea clínica, al estar en contacto con tejido graso<sup>5</sup>.

Como conclusiones destacamos que la cápsula de los implantes texturados Biocell parece presentar, al igual que la de los lisos, factores microscópicos propiciadores de la contractura capsular. Sin embargo, el desarrollo de adherencia con los texturados podría suponer un factor de reducción de dicha contractura. Estos implantes parecen, experimentalmente, más adecuados para uso clínico que los lisos debido a su adherencia capsular, la cual podría contrarrestar las fuerzas contráctiles inducidas por el alineamiento fibrilar, y por la presencia de miofibroblastos.

## BIBLIOGRAFÍA

1. ESCUDERO FJ, OROZ J, PELAY MJ. Reconstrucción de la mama tras mastectomía. ANALES Sis San Navarra 1997; 20: 325-336.
2. SITBON E. Le phénomène du sein dur. Ann Chir Plast Esthét 1993; 38: 767-782.
3. MAXWELL GP, HAMMOND DC. Breast implants: smooth vs. textured. Adv Plast Reconstr Surg 1993; 9: 209-220.
4. BARONE FE, PERRY L, KELLER T, MAXWELL GP. The biomechanical and histopathologic effects of surface texturing with silicone and polyurethane in tissue implantation and expansion. Plast Reconstr Surg 1992; 90: 77-86.
5. ESCUDERO FJ. Reacción tisular a diferentes tipos de superficie y localizaciones de implantes mamarios de silicona. Estudio

- comparativo experimental (Tesis Doctoral). Pamplona: Universidad de Navarra, 1998.
6. SMAHEL J, HURWITZ PJ, HURWITZ N. Soft tissue response to textured silicone implants in an animal experiment. *Plast Reconstr Surg* 1993; 92: 474-479.
  7. BERN S, BURD A, WAY JW. The biophysical and histologic properties of capsules formed by smooth and textured silicone implants in the rabbit. *Plast Reconstr Surg* 1992; 89: 1037-1044.
  8. CLUGSTON PA, PERRY LC, HAMMOND DC, MAXWELL GP. A rat model for capsular contracture: the effects of surface texturing. *Ann Plast Surg* 1994; 33: 595 - 599.
  9. BROHIM RM, FORESMAN PA, HILDEBRANDT PK, RODEHEAVER GT. Early tissue reaction to textured breast implant surfaces. *Ann Plast Surg* 1992; 28: 354-362.
  10. BUCKY LP, EHRLICH HP, SOHONI S, MAY JW. The capsule quality of saline-filled smooth silicone, textured silicone, and polyurethane implants in rabbits: a long-term study. *Plast Reconstr Surg* 1994; 93: 1123-1131.
  11. TARPILA E, GHASSEMIFAR R, FAGRELL D, BERGGREN A. Capsular contracture with textured versus smooth saline-filled implants for breast augmentation: a prospective clinical study. *Plast Reconstr Surg* 1997; 99: 1934-1939.
  12. HAKELIUS L, OHLSEN L. A clinical comparison of the tendency to capsular contracture between smooth and textured gel-filled silicone mammary implants. *Plast Reconstr Surg* 1992; 90: 247-254.